市立病院 Q&A 7

今月は、放射線室について紹介しますので参考にしてください。
放射線室では、レントゲン撮影の外、いろいろな検査を現在四人の診療放射線技師が行っています。



Q1　放射線室ではどんな装置を使用して検査をしていますか？

A　骨などを撮影する一般撮影装置、胃透視などを行うX線透視装置、血管を撮影する血管撮影装置、頭部や腹部の内部が検査できるCT装置、X線を使わないで検査できるMRI装置、骨塩量が測れる骨密度測定装置があります。

Q2　レントゲン写真では何がわかるのですか？

A　いろんな部位の骨折の有無や肺がん、肺炎、お腹のガスの様子など、診断のための様々な情報がわかります。

一般撮影・透視撮影では、すべての画像をコンピューター処理（CR装置）して、より診断しやすい画像を提供しています。

Q3　CT検査（コンピューター断層）ではどこを検査してどのような病気がわかりますか？

A　体の様々なところを検査します。例えば頭部では、脳内出血や脳梗塞、脳腫瘍などがわかります。胸部では一般の胸部X線写真ではわからない小さな肺がんや肺炎など、腹部では肝臓がんなどの腹部腫瘍や胆石、腎嚢胞などの疾患を検査します。

CT検査は、従来の検査ではわからなかった体内の状態や、各臓器の形を正確に知ることが出来ます。そのため、様々な病気が早く正確に診断できるようになり、患者さんの画像診断になくてはならない検査となっています。

Q4　MRI装置（磁気共鳴断層撮影装置）とはどのようなもので、どんな検査をし何がわかるの？

A　MRI検査はX線の代わりに強力な磁石を使います。ですから被爆というリスクは全く有りませんし、MRI用の磁石は人体に害が無いようその強さが規制されています。

MRIによる検査の様子

検査を受ける前に、身に付けている金属類を全てはずし、検査着に着替えます。六〇センチ程の両側に開口部のある丸い穴の中に寝ていただきます。最初、少し違和感を覚えるかも知れませんがすぐに慣れます。検査時間は概ね十分から四十分位です。検査中はトントンとちょっと耳ざわりな音がしますが心配はありません。

体のどの部分でも任意の断面の情報が得られるので、肩やひざなどの関節内の微細な構造や椎間板ヘルニア、脊髄腫瘍、血管の状態もわかります。

なお、心臓ペースメーカー使用の方は不具合を生じますので受けられません。また、手術などで体内に金属が入っている方は受診時に担当の医師にご相談ください。

Q5　骨密度測定で何がわかるのですか？

A　前腕を固定して約一分間の検査で自分の骨の状態を認識できます。

人の骨量は、二十から三十歳代に最大値に達し、その後四十歳代までは穏やかに低下、閉経を迎える四十五歳から五十五歳で急激に減少し、六十五歳でピーク時の三五％も減少するといわれています。

壮年期の骨量の低い人や閉経期の骨量減少が多い人は、骨粗しょう症に移行しやすく注意が必要です。

十八歳から三十九歳の女性では一部の骨はまだ発達しており、低骨密度者でもライフスタイルの改善によって骨密度を正常化できるとされています。検査のタイミングは二十歳代、三十歳代および四十五歳前後でそれぞれ一回、その後は、閉経後三年おきの検査を勧めています。

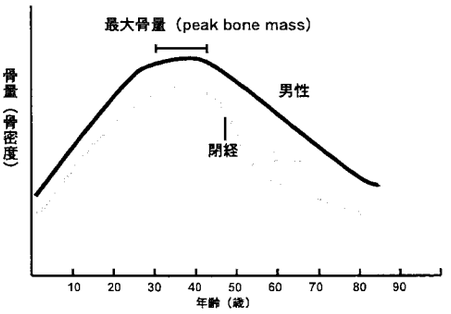

加齢に伴う骨量の変化（模式図）

Q6　レントゲン撮影や検査を受けるに当たって何か注意することはありますか？

A　撮影する部位や検査の目的によっては、服を検査着に着替えてもらうことがあります。

時計やメガネ、ヘアーピン、ネックレスなど金属類をはずしたり、シップやエレキバンなどもはずしてもらうことがあります。また、腹部の検査などでは食事を制限してもらうことがあります。

Q7　レントゲン撮影などにおける被爆について教えてください。

A　X線検査を何回も受けると、体に悪い影響を及ぼすのではないかと心配になる方もいると思います。

そこで、よく行われている胸部撮影を例にとりますと、一度に二五〇〇回以上撮影しないと症状が現われないといわれています。実際、病院にきて撮影する枚数は多くても七、八枚ですからX線検査を受けるからといって心配することはありません。

また、X線は健康を害する因子が、タバコと比べて三九五分の一と危険度が非常に少ないこともわかっています。

X線検査は、患者さんの健康や病気について大切な情報を与えてくれます。

疑問や不安をお持ちの方は担当医や放射線技師に気軽に相談してください。